

Στοιχειώδεις παθολογικές μεταβολές του Γεννητικού Συστήματος του Άρρενος

ΠΑΡΟΥΣΙΑΣΕΙΣ ΜΑΘΗΜΑΤΩΝ
ΟΙΚΟΝΟΜΟΠΟΥΛΟΣ ΙΩΑΝΝΗΣ

Προσοχή: Οι παρουσιάσεις μαθημάτων αποτελούν βοήθημα παρακολούθησης των παραδόσεων και δεν υποκαθιστούν την παραδοτέα ή την εξεταστέα ύλη

Συγγενείς ανωμαλίες των όρχεων

- Ανωμαλίες ανάπτυξης
- Ανωμαλίες μετανάστευσης
 - Κρυφορχία ή κρυφορχιδία
 - Εκτοπία του όρχη

Ανωμαλίες ανάπτυξης

- Αφορούν τον αριθμό
 - ανορχία (απουσία όρχεων)
 - μονορχία (παρουσία ενός όρχη)
 - πολυορχία (ύπαρξη συνήθως τριών όρχεων)
- ...και το μέγεθος των όρχεων
 - υποπλασία
 - υπερτροφία
 - υπερπλασία

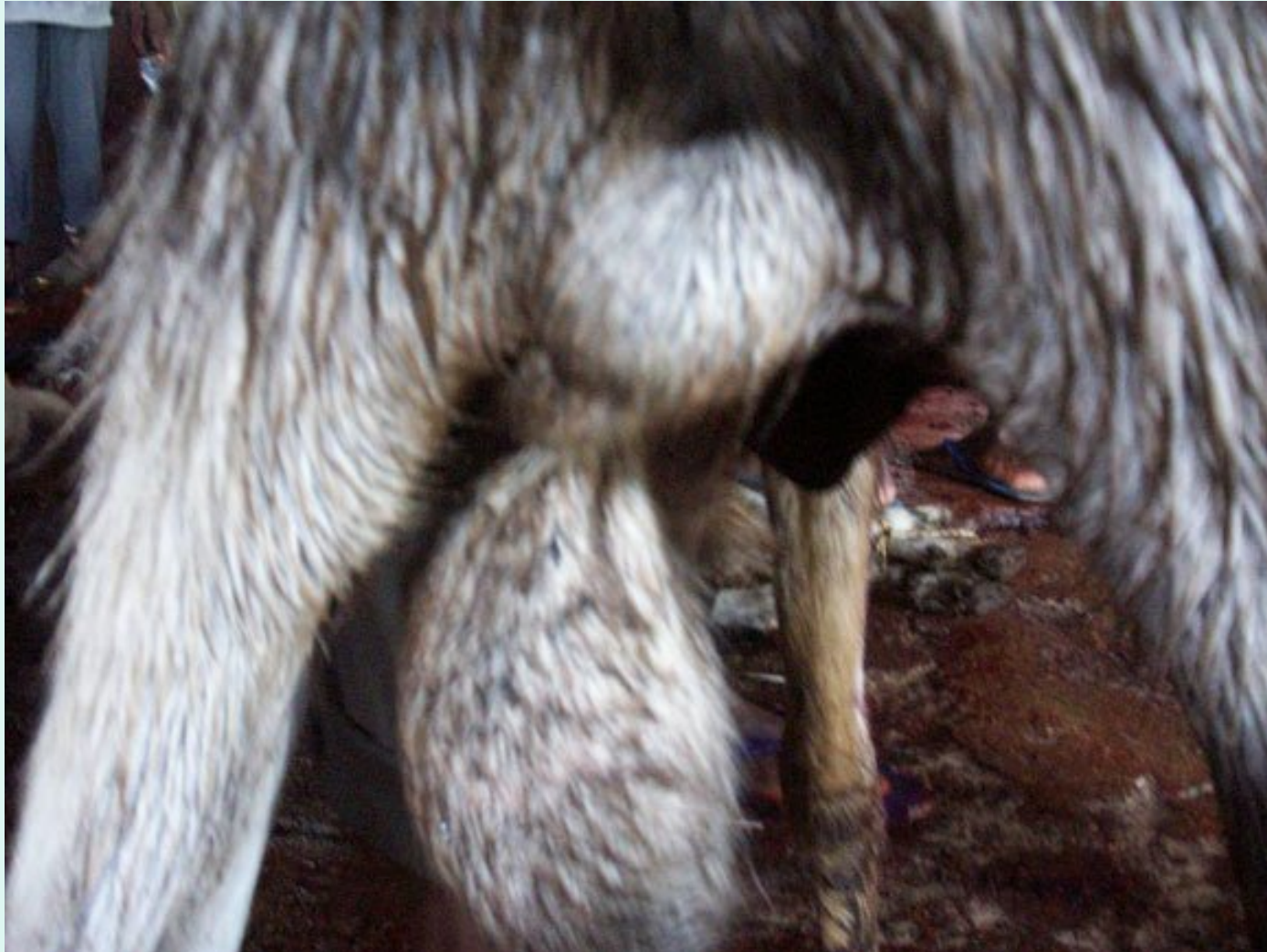Ανωμαλίες μετανάστευσης

- Κρυψορχία
 - Σε περίπτωση ατελούς καθόδου του ο όρχης μπορεί να παραμείνει εντός της κοιλιακής κοιλότητας (κοιλιακή κρυψορχία) ή στο βουβωνικό πόρο (βουβωνική κρυψορχία)
 - Μπορεί να είναι αμφοτερόπλευρη ή ετερόπλευρη
 - Συχνότερη στον ίππο, χοίρο και σκύλο

Κρυψορχία

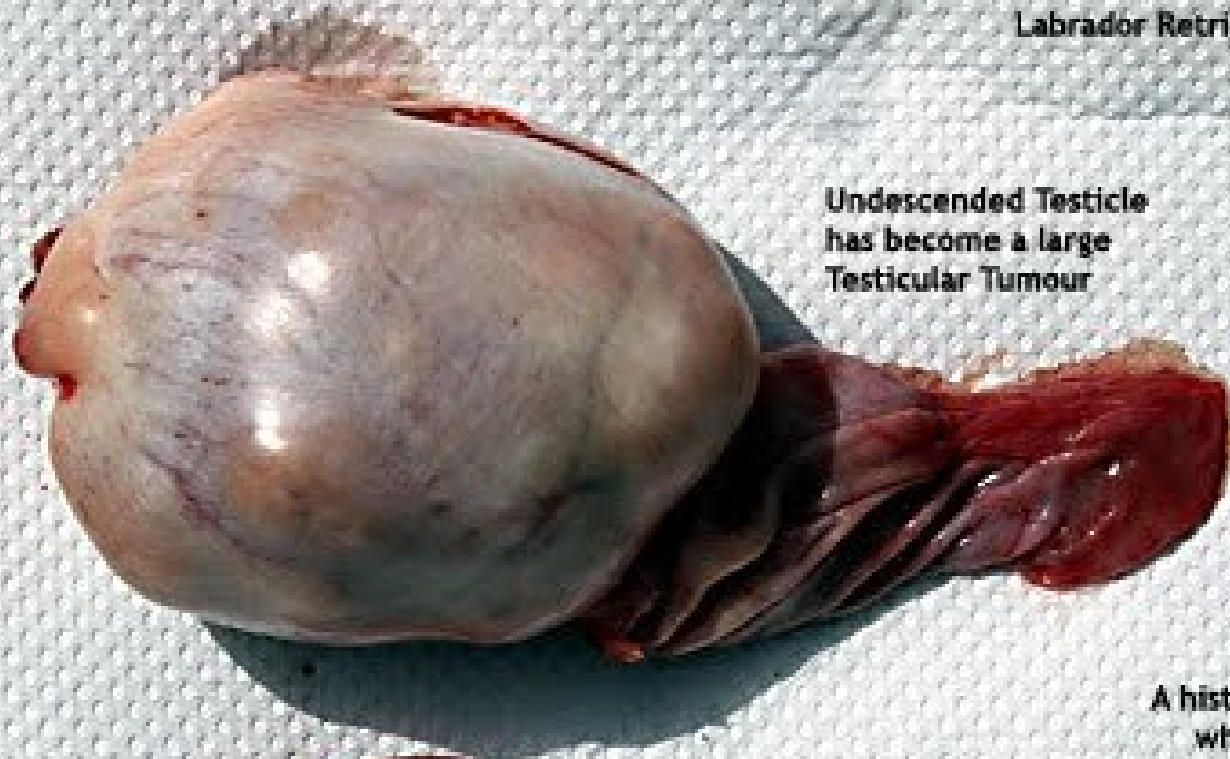- Ο έκτοπος όρχης είναι ανίκανος για σπερματογένεση
- Αμφοτερόπλευση αλλά όχι ετερόπλευρη κρυψορχία σημαίνει στειρότητα
- Σε ετερόπλευρη κρυψορχία ο λειτουργικός όρχης συχνά γίνεται υπερενεργός και προκαλεί έντονη γενετήσια ορμή και το ζώο γίνεται δύστροπο

Ετερόπλευρη κρυσορχία σε κριό



Labrador Retriever, Male, 6 years

Undescended Testicle
has become a large
Testicular Tumour



A histopathology to check
whether the Testicular
Tumour is malignant is advised

Descended
Testicle



X-rays of the chest and
abdomen will be needed if the
owner wants to know whether
the tumour has spread

Sertoli Cell Tumour & Seminomas produce estrogen and
metastasize but not the Interstitial Cell Tumour

Testicular Tumour
toapayohvets.com Aug 11, 2010

Prognosis is generally good after castration
as the rate of metastasis is low
and if there is no metastasis

- Αποδεδειγμένα σήμερα θεωρείται ότι η κρυφορχία είναι κληρονομική διαμαρτία
- Σε ζώα μεγάλης αξίας γίνεται χειρουργική επανάταξη

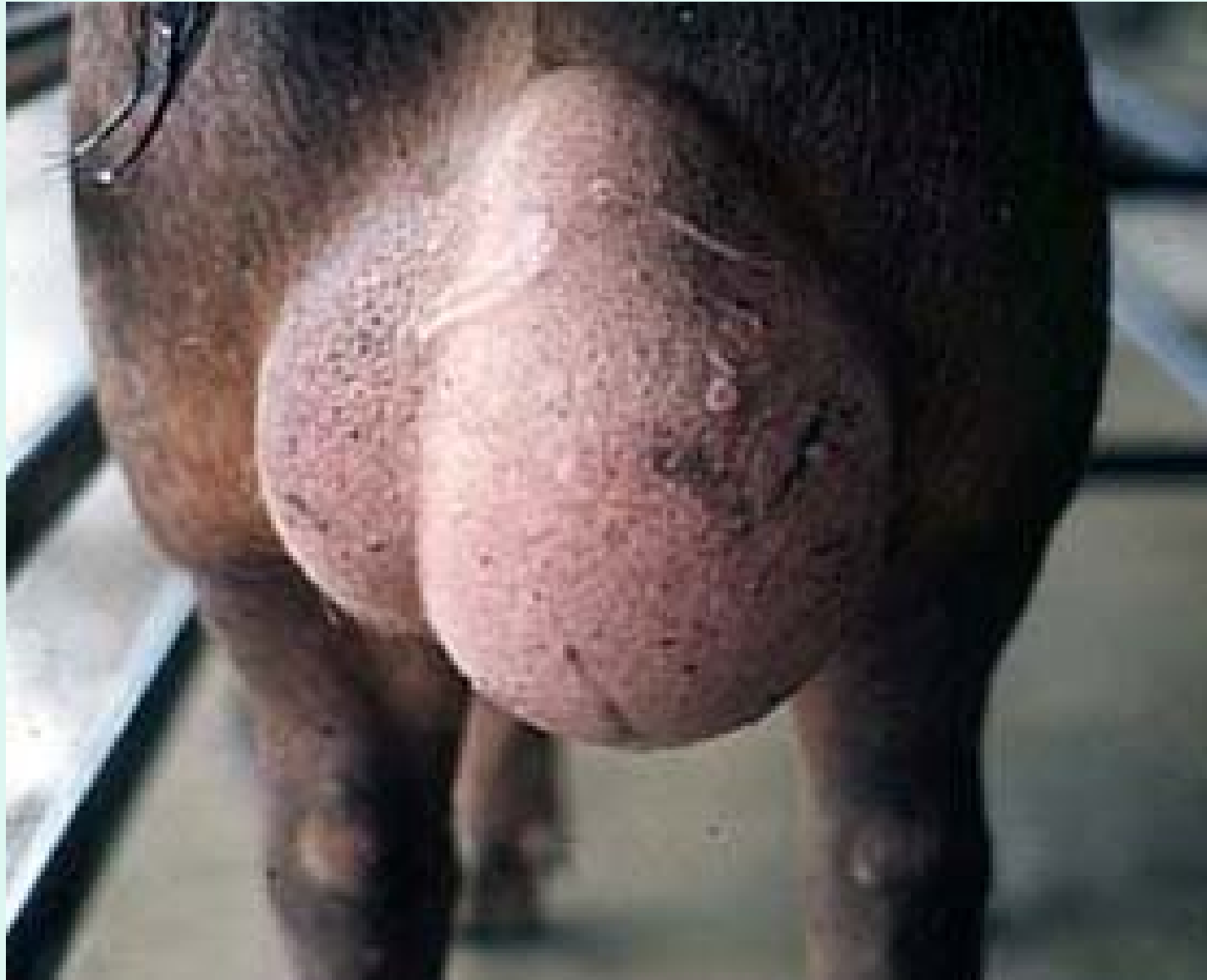Εκτοπία όρχη

- Ο όρχης παρεκκλίνει κατά την κάθοδό του και απολήγει συχνότερα στην περινεϊκή χώρα ή κοντά στο πέος
- Στα πτηνά απολήγει υποδόρια στον κενεώνα



Ορχίτιδα

- Φλεγμονή του όρχη
- Είναι ετερόπλευρη ή αμφοτερόπλευρη
- Συνήθως αφορά και την επιδιδυμίδα (ορχεοεπιδιδυμίτιδα)

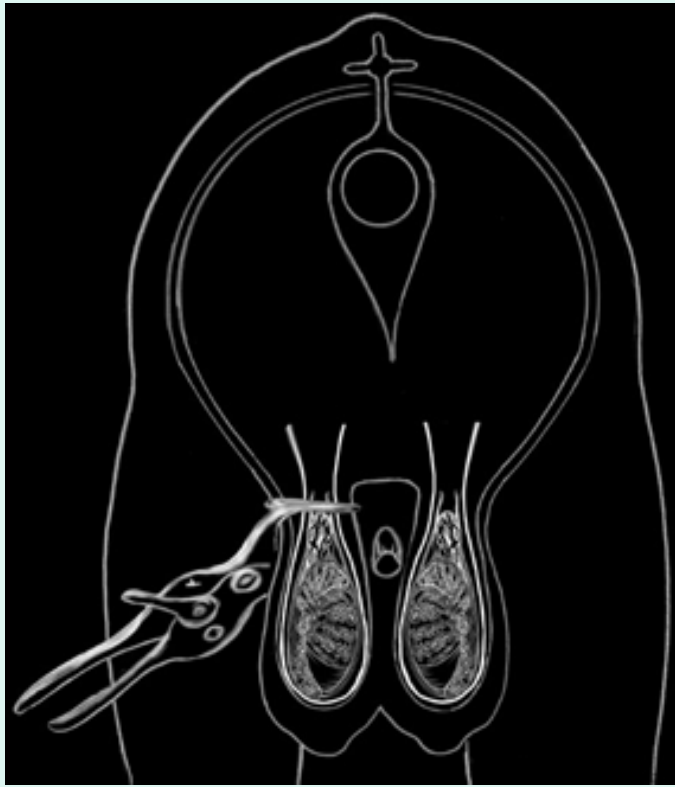


Αιτιολογία

- Τραυματική
 - Δήγματα
 - Τραυματισμός από κέρατα, αιχμηρά αντικείμενα κτλ
- Μολυσματική
 - Συχνά από επέκταση φλεγμονής από γειτονικούς ιστούς (προστάτη, ουροδόχο κύστη, ουρήθρα)
 - Βρουκέλλωση βοοειδών και σπανιότερα αιγοπροβάτων και χοίρου, φυματίωση βοοειδών, αιγοπροβάτων και χοίρου

Ευνουχισμός

- Αιματηρή
 - Χειρουργική διάνοιξη του οσχέου και εκτομή του όρχη
- ...και αναίμακτη μέθοδος
 - Σύνθλιψη του σπερματικού τόνου με συνθλαστήρα Burdizzo – οι όρχεις σταματούν να αρματώνονται και ατροφούν



Castrating Forcep



Castrating Forcep



Castrating knife.



Castrating Knives Set



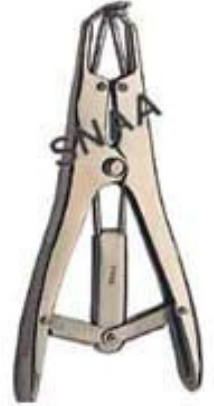Castration Clump



Emasculator Curved



Emasculator Straight



Stretching forceps

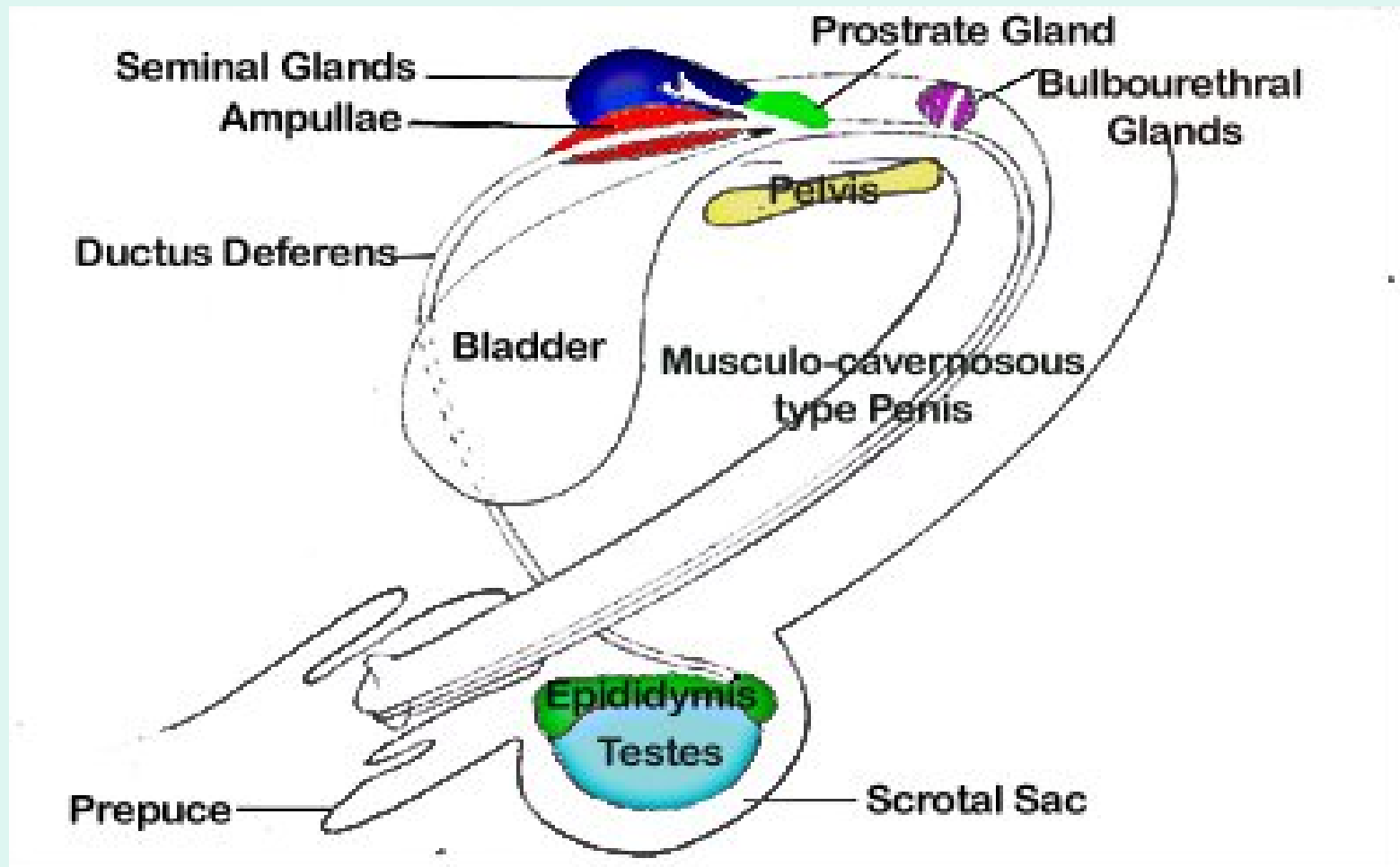
ΣΥΝΙΣΤΑΤΑΙ

- Στα ιπποειδή
 - Για να γίνει περισσότερο ευάγωγο
- Στα βοοειδή
 - Σε κρεοπαραγωγούς μόσχους κάτω των 6 μηνών
- Στα αιγοπρόβατα
 - Βελτίωση του τριχώματος και της κρεοπαραγωγής ηλικίας 1-4 εβδομάδων (αιματηρή μέθοδος) ή άνω των 6 μηνών (αναίμακτη)
- Στον χοίρο
 - Όπως στα βοοειδή συνήθως μεταξύ 4-8 εβδομάδων

Παθήσεις του προστάτη

- Προστατίτιδα
- Υπερτροφία/υπερπλασία
- Νεοπλασία

Ίππος



Προστατίτιδα

- Οξεία ή χρόνια
- Συνήθως λόγω επέκτασης φλεγμονής από την ουρήθρα ή την ουροδόχο κύστη
- Εκδηλώνεται με πυρετό, άλγος, δυσουρία, στραγγουρία, αιματουρία
- Η θεραπεία είναι φαρμακευτική αλλά δύσκολη

Υπερτροφία/υπερπλασία

- Καλοήθης
- Συνήθης στον σκύλο
- Εκδηλώνεται με δυσκοιλιότητα και τεινεσμούς

Νεοπλασίες

- Συχνότερα τα αδενοκαρκινώματα
- Εκδηλώνονται με δυσκολία στην ούρηση ή και στην αφόδευση
- Η πρόγνωση είναι συνήθως δυσμενής γιατί η διάγνωση γίνεται αργά

Παθήσεις του πέους

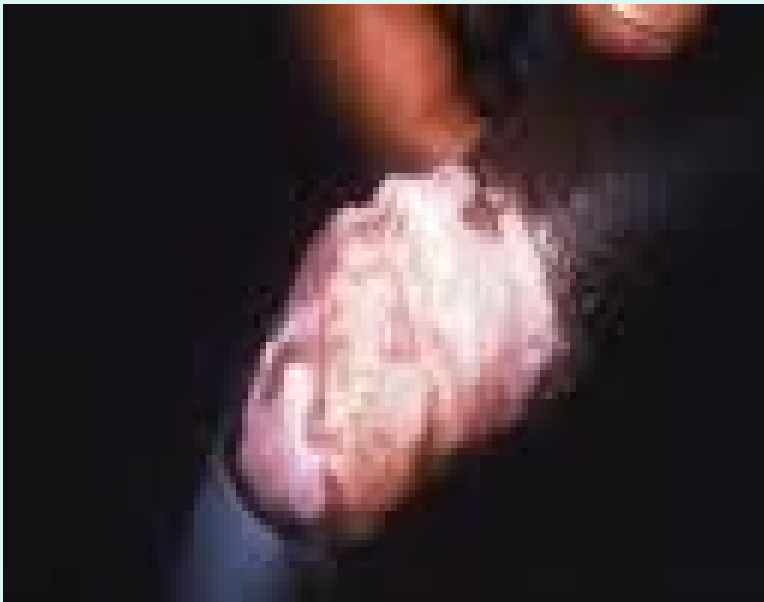- Υποπλασία του πέους
 - Συγγενής ανωμαλία συχνότερα στον ταύρο, κριό, τράγο και κάπρο
- Απουσία στομίου ακροποσθίας
 - Συγκεντρώνονται ούρα και διογκώνεται η περιοχή
 - Συχνή στον χοίρο και τον σκύλο

Βαλανοποσθίτιδα

- Η φλεγμονή της βαλάνου και της ακροποσθίας
- Αποτέλεσμα συνήθως αφροδίσιου νοσήματος ή εισόδου ξένου σώματος
- Εκδηλώνεται με έντονη διόγκωση και εκροή οροβλεννώδους, πυώδους ή αιματηρού εκκρίματος

- Φίμωση
 - Συγγενής ή επίκτητη στένωση του στομίου της ακροποσθίας που παρεμποδίζει την έξοδο του πέους
- Παραφίμωση
 - Αδυναμία επανόδου του πέους στην κοιλότητα της ακροποσθίας
 - Συχνή επιπλοκή της ατελούς φίμωσης
- Πριαπισμός
 - Μόνιμη στύση, αγνώστου αιτιολογίας

Γαγγραινώδης βαλ/δα



Καρκίνωμα

